Lane Medical Library

Über einen Fall von Porokeratosis Mibelli.

Inaugural-Dissertation

zur

Erlangung der Doktorwürde

der

hohen medizinischen Fakultät

der

Bayerischen

Friedrich-Alexanders-Universität Erlangen

vorgelegt von

Josef Bauer

Praktischer Arzt, aus Köfering.

Tag der mündlichen Prüfung: 30. April 1928.

1928

Buchdruckerei Karl Döres, Erlangen, Jägerstraße 3

Telefon 521

8:159

Referent: Univ.-Professor Dr. Hauck.

Dekan: Univ.-Professor Dr. Specht.

Nachdem Smits, Koin, Philippson und Rübeuille schon vorher über eigentümliche Keratosenbildungen berichtet hatten, die sie als Ichthyosis cornea seuhystrix bezeichneten, gebührt Mibelli das Verdienst, als erster — 1893 — darauf hingewiesen zu haben, daß es eine besondere Art von Keratose gibt, die sich unter Bildung eines stets vorhandenen hornartigen Ringwalles excentrisch ausbreitet und sich von allen ähnlichen Krankheitsbildern klinisch und histologisch unterscheidet.

Da Mibelli auf Grund seiner histologischen Untersuchungen bei 3 beobachteten Fällen zu dem Schlusse kam, daß der Ausgangspunkt dieser Krankheit in den Ausführungsgängen der Schweißdrüsen liege und sich von hier aus excentrisch ausdehne unter Bildung einer stets ausgeprägten Randkeratose, gab er dem Krankheitsbilde den Namen Porokeratosis, welcher heute noch als solcher anerkannt ist.

Er schildert das Krankheitsbild in folgender Weise: Auf scheinbar gesunder Haut, ohne daß eine Spur eines entzündlichen Prozesses vorausgegangen wäre, treten umschriebene keratotische Herde auf, die zur Entwicklung Monate, ja Jahre brauchen, ohne hiebei ein Jucken oder eine bedeutendere Desquamation hervorzurufen und die auch wieder verschwinden, ohne eine Verfärbung, Narbe oder dergleichen zurückzulassen. Die Initialform zeigt sich als ein brauner, schmutzig aussehender cylinderkonischer Stachel, der in der Epidermis steckt. Diese primäre Effloreszenz ver-

breitert sich, wobei sie in der Mitte abflacht, und kaum hat sie einen Durchmesser von 1 bis 2 Millimeter erreicht, so bildet sie einen charakteristischen Herd, der von einem keratotischen Walle begrenzt wird und der im Inneren eine mehr oder weniger ausgeprägte Verhornung der Haut zeigt. Dieser Herd vergrößert sich langsam aber stetig, indem der Wall nach der Peripherie sich ausbreitet. Bei einer gewissen Größe bleibt der Prozeß stationär, selten wird ein Verschwinden der Plaques beobachtet. Die Größe der einzelnen Effloreszenzen kann schwanken von 1 Millimeter bis 10 Centimeter, die Dicke des Randwalles kann verschieden stark ausgeprägt sein. Von diesen Hauterscheinungen bleibt schließlich häufig nur der periphere Rand übrig, der niemals keratolytische Erscheinungen zeigt. Jede Effloreszenz bildet sich isoliert.

Für den histologischen Befund gibt Mibelli folgende Richtlinien an:

1. abnorme Bildung von Hornzellen, welche sich enger als normal untereinander verbinden und deshalb anhäufen; dadurch Bildung einer wahren Hyperkeratose. Beträchtliche Verdickung der mittleren Hornschicht. Oberhalb des Stratum corneum eine Lage verhornter großer Zellen.

2. Verdickung des Stratum lucidum.

3. Verdickung des rete Malpighii in vorgeschrittenem Stadium.

5. Ausgangspunkt der Hyperkeratose sind die Ausführungsgänge der Knäueldrüsen.

6. Völliger Mangel an Talgdrüsen und Haarfollikeln bei den völlig ausgebildeten Plaques.

7. Leichte Entzündungserscheinungen der papillären Cutis, Gefäßdilatation in älteren Effloreszenzen.

8. Die Hyperkeratose kann im Inneren fehlen, doch am Rande niemals. Hier eine kontinuierliche Hornlamelle.

Bereits $2^1/_2$ Monate später berichtet Respighi in den Monatsheften für praktische Dermatologie, in denen auch Mibelli seine Beobachtungen veröffentlichte, über 7 gleiche Krankheitsbilder für die er den Namen Hyperkeratosis excentrica oder Parakeratose der freien acinösen und tubulösen Drüsen vorschlug.

Bei beiden Veröffentlichungen handelt es sich um eine sehr seltene Keratose, die augenscheinlich in Italien häufiger, bei uns in Deutschland nur äußerst selten beobachtet wird. Den ersten Krankheitsfall in Deutschland beschreibt Reisner aus der Klinik von Professor Wolf in Straßburg 1900, und in der Folgezeit wurde sie nur noch von Josef-Berlin, Kullak in Rostock und zweimal in der Münchner Dermatologischen Klinik (Hirsch und Bruch sowie Otto Scholl) beschrieben.

Im Auslande wurde die Krankheit von Sellei-Budapest, Beganino-Spanien, mehreren Amerikanern, hauptsächlich jedoch von den Japanern beschrieben. (Hasegawa, Tamara, Janagehara u. a. m.).

Aus der Türkei berichtet Hodara Menahem über drei beobachtete Fälle.

Im Mai 1927 kam in der Hautklinik der Universität Erlangen ein Fall dieser seltenen Hauterkrankung zur Beobachtung, der besonders auffällt durch seine klare Ausbildung der einzelnen Krankheitssymptome und der sicher einer näheren Beschreibung würdig ist.

Es handelt sich um einen $4^1/_2$jährigen Knaben, Ludwig Keim aus Vilshofen bei Amberg, geboren am 22. August 1922. Die Eltern und Großeltern des Knaben sind gesund, haben nie an einer Hauterkrankung gelitten. Zwei Geschwister in jüngerem Alter sind ebenfalls völlig gesund und ohne jegliche Krankheitserscheinung der Haut.

Bereits im Alter von $^3/_4$ Jahren wurde von der Mutter am Handrücken des linken Armes eine warzenähnliche Geschwulst von der Größe einer Erbse be-

merkt. Diese Erscheinung wurde wenig beachtet, besonders, da sie nach verhältnismäßig kurzer Zeit wieder völlig verschwand. Im Frühjahr 1923 wurde ein Neuauftreten dieser warzenähnlichen Erkrankung beobachtet und von dem behandelndem Arzte als solche mit lösenden Salben behandelt. Die Erkrankung zeigte trotz der Behandlung wenig Neigung zur Heilung und erst gegen Beginn des Winters heilte sie. Da 1924 der Hautausschlag von Neuem, bereits etwas größer auftrat, wurde fachärztliche Behandlung in Anspruch genommen, die jedoch auch keinen Erfolg zeitigte bis zum Winter, wo anscheinend von selbst wieder völlige Heilung eintrat.

In den Jahren 1925 und 1926 zeigte die Krankheit dasselbe Bild. Auftreten im Frühjahr, refraktäres Verhalten gegen jede Behandlung im Sommer, bis im Winter anscheinend von selbst völlige Heilung eintrat. Es wurde nur die Beobachtung gemacht, daß sich langsam von Jahr zu Jahr der Krankheitsherd vergrößerte und neue ähnliche Hauteffloreszenzen sich bildeten.

Im Februar 1927 war von der Hautaffektion noch wenig bemerkbar. Im Laufe der Monate März und April trat jedoch eine rapide Vergrößerung der warzenähnlichen Gebilde an der linken Hand ein und Patient wurde deshalb am 11. Mai 1928 an die Hautklinik der Universität Erlangen überwiesen.

Beschwerden hatte der Knabe bis jetzt noch wenig gehabt, nur in den letzten Wochen war er etwas unruhig, da ihm anscheinend die Effloreszenzen leichtes Jucken und Beißen verursachten.

Der Allgemeinstatus des Patienten ergab bei seiner Aufnahme folgendes Bild:

Ein kräftiger, gut entwickelter $4^1/_2$ jähriger Knabe in gutem Ernährungszustande. Herz, Lungen, Ab-

domen und Sinnesorgane sind völlig gesund, im Urin ist kein Eiweiß oder Zucker nachweisbar.

Bei der speziellen Untersuchung der Hauterscheinungen zeigen sich an der linken Hand, auf der Dorsalseite mehrere hornartige serpiginöse Hautwallbildungen die eine geschlossene Figur bilden und einer scharf umgrenzten Landkartenfigur ähneln. Die bedeutendste und größte dieser Wallbildungen zieht sich von der Gegend des Radiokarpalgelenks in geschlängelter Linie zur Streckseite des Daumens, geht über diesen ungefähr in der Mitte, dabei den Nagel in Form einer schmalen Leiste halbierend, biegt an der Spitze ab zur Ulnarseite, geht auf dieser bis zur Hautfalte zwischen Daumen und Zeigefinger, von da ab auf dessen Radialseite (nahe der Beugeseite) bis zur Mitte der Endphalange, biegt wieder auf die Streckseite um, um endlich wieder Peitschenschnurartig zum Radiokarpalgelenk zurückzukehren und die Figur zu schließen. Die auf diese Weise gebildete Figur ist 0,4—2,6 cm breit, in der Länge etwa 10 cm. Der auffallende keratotische Hautwall ist über die umgebende Haut $^1/_2$—$1^1/_2$ m hoch erhaben, zeigt eine schmutzigbraune Verfärbung, ist zerklüftet und gleicht einer langgezogenen Warze. Sein Verlauf ist geschlängelt, peitschenschnurartig und in sich abgeschlossen. Die Haut ist in seiner nächsten Umgebung bis auf 2 mm Entfernung rötlich verfärbt, zeigt aber sonst außerhalb der Figur nicht die geringste Veränderung, während sie im Innern einen etwas atrophischen Eindruck macht. Sie opalesciert hier leicht, ihre Zeichnung ist zigarettenpapierartig und bietet eine schwache Resistenz. Die Leiste am Nagel ist ungefähr 1 mm hoch, ebenfalls schmutzigbraun, am Rande ist der Nagel zerklüftet, wie abgestorben.

Eine gleiche Wallbildung zeigt sich an der Außenseite des kleinen Fingers, in der Gegend der Grund-

phalange. Die Figur ist hier 1 cm breit und 3 cm lang. Auch hier ist die Haut außerhalb des Walles unverändert, im Innern ist sie glatt, opaleszierend und leicht hornartig.

Proximal dieser Figur ebenfalls auf der Streckseite finden sich drei scheibenförmige erbsengroße Effloreszenzen, die ebenfalls den geschilderten Wall zeigen. Hier zeigt jedoch die Haut im Inneren eine stärkere Veränderung auf. Sie macht einen rauhen, zerrissenen, beinahe warzenartigen Eindruck. Das ganze Gebilde ist über die Umgebung deutlich erhaben und in der Mitte der Figur bemerkt man eine kleine, doch deutliche Dellen-Bildung. Auch proximal der ersten geschilderten großen Keratose finden sich 5 kleinere etwa erbsengroße Kreiswallbildungen, bei ihnen ist der Saum deutlich sichtbar ausgeprägt und die Haut im Inneren zeigt eine bräunliche Verfärbung. Das Auffallende dabei ist, daß die Wallbildung umso schwächer ausgebildet ist, je weiter proximal Effloreszenzen liegen. Eine Verhornung der Haut im Inneren ist hier nicht festzustellen.

Am Kiene des Knaben ist eine hirsekorngroße rundliche Effloreszenz auffallend, die einen leichten, schmalen weißlichen Grenzsaum zeigt. Die Haut ist hier zart, leicht lividverfärbt, sodaß das Ganze den Eindruck hervorruft, als ob sich hier ein Hautbläschen abgestoßen hätte. Dicht daneben ist eine 1 mm lange, 2 mm breite gleichaussehende Hauterscheinung. Bei beiden Plaques vermißt man jede deutlicher ausgeprägte sichtliche Hornbildung.

Am linken oberen Augenlide fällt ein Stecknadelgroßes Knötchen auf mit rötlicher Verfärbung ohne sichtbare Wallbildung und auch ohne jede keratotische Veränderung. Am linken Fuße endlich, an der Dorsalseite, ist eine 5 cm lange, 2 cm breite schwach an-

gedeutete Ringbildung, wobei der Saum eine hellweißliche Verfärbung zeigt und im Inneren die Haut anscheinend ganz unverändert ist.

Zum Zwecke der histologischen Untersuchung wurde am 17. V. 1927 eine der Effloreszenzen an der linken Hand in der Nähe des Grundgelenks des kleinen Fingers exstirpirt, gehärtet und nach van Gieson und Pappenheim gefärbt. Die Untersuchung zeitigte folgendes Ergebnis:

Im Bereiche der Erkrankung findet sich eine monströse Verbreiterung des Stratum corneum, die gegen die Oberfläche zu noch eine Kanalisierung wahrnehmen läßt, gegen die Tiefe zu eine nahezu kompakte Hornmasse bildet. In der Hornhaut finden sich mehrfach die Endigungen von Schweißdrüßen, die zum größten Teile kernhaltige Zellen aufweisen, aber auch reichliche Bildung von verhornenden Schweißdrüsenzellen nachweisen lassen. Die Kerne sind teils verklumpt und nehmen in einzelnen Partien die Färbung nicht mehr an, teils sind sie strichförmig und intensiv gefärbt. Die randständigen Zellen der Schweißdrüsen sind innerhalb des Stratum corneum kernlos. Außer der beschriebenen Keratose findet sich in den meisten Partien der Epidermis eine starke Verbreiterung und Vertiefung der Epidermispapillen. Hier fallen zahlreiche degenerative Zellen im rete Malpighii auf. Zu einer Atrophie des rete Malpighii ist es in dem Präparat nirgends gekommen. Auffallend ist im Schnitte die Häufung der Schweißdrüßen, die in dicht aufeinanderfolgender Zahl im ganzen Prozeß festzustelllen sind. Haare, Follikel und Talgdrüsen sind keine zu finden, was bei der Jugend des Patienten und der Lokalisation des Krankheitsherdes auch nicht auffällig erscheint. Außerdem ist ein kleinzelliges Infiltrat in der Umgebung der Gefäße, wohl accessorischer Natur, festzustellen.

Am 13. Mai 1927 wurde eine leichte Schwitzkur erprobt. Während nun Reisner seiner Zeit feststellen konnte, daß lichtempfindliches Papier, nach dem Schweißausbruch auf die Haut gelegt, deutlich einen Unterschied zwischen den Effloreszenzen und der normalen Haut ergab, indem zahlreiche helle Punkte die Effloreszenzen in ihrer Größe erkennen ließen, fand sich bei unserem Versuche kein Unterschied vor. Keine besondere Rötung oder Ausschwitzung wurde bemerkt und an den erkrankten Hautstellen war, wie in der Umgebung, derselbe leichte Schweißausbruch bemerkbar.

Am 20. Mai 1927 wurden die Herde mit 5% Sublimatkollodium behandelt, und von da ab täglich mit dieser Lösung eingepinselt. Diese Behandlung zeigte insofern einen Erfolg, als sich bereits am 27. Mai 1927 die Hornmassen nach einem heißen Handbad ablösen ließen. Vom 30. Mai 1927 ab wurde täglich ein Handbad mit darauffolgender Sublimatkollodiumpinselung angewendet. Da sich am 4. Juni leichte Reizerscheinungen zeigten, wurde die Behandlung unterbrochen und die Entzündung mit Lasarpaste bekämpft.

Am 10. Juni waren die Hornlamellen verschwunden.

Vom 15. Juni ab wurde die Erkrankung mit 10%iger Salizylsalbe behandelt. Vom 17. Juni ab wieder Anwendung des Sublimatkollodiums. Am 2. Juli waren die Hornlamellen völlig verschwunden, die Haut war im Bereiche der Erkrankung weich, jedoch gröber gefeldert als in der Umgebung. Am 3. Juli wurde der Knabe entlassen.

Jedoch bereits vier Wochen nach seiner Entlassung begann sich die Keratose wieder langsam zu entwickeln und bei einer Untersuchung im August 1927 zeigte sich derselbe Befund wie im Frühjahr. Im Laufe des Winters 1927/28 verschwand auch diesmal die Erkrankung und im Frühjahr 1928 bildeten sich wieder

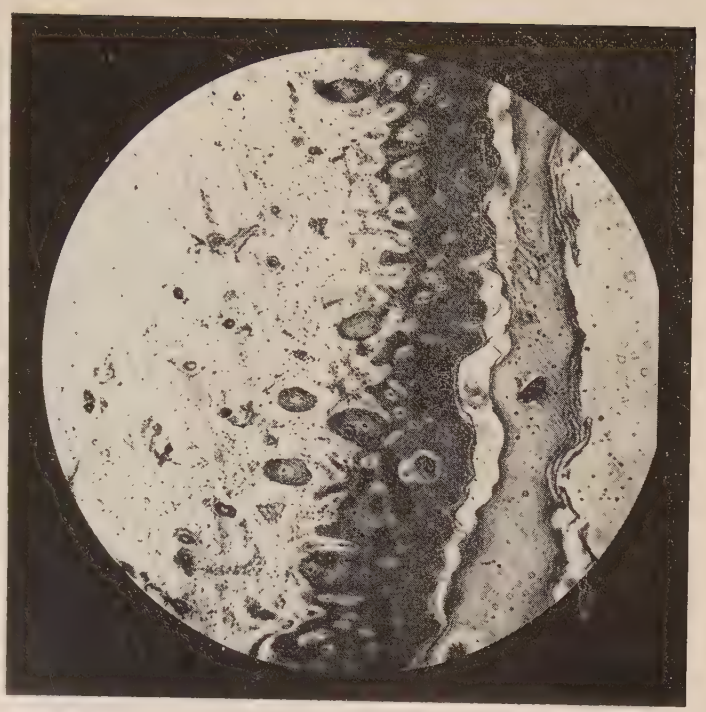

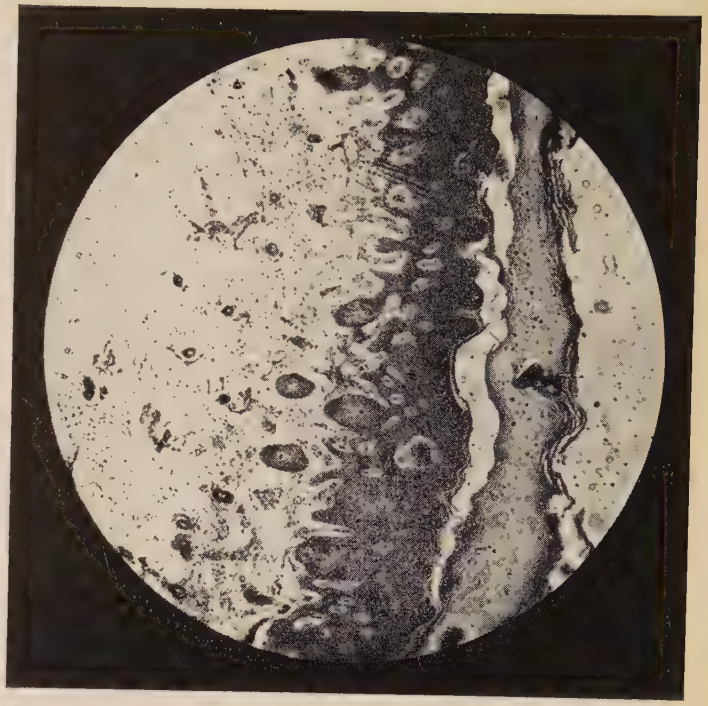

langsam die Krankheitsherde. Die letzte Untersuchung fand am 25. März 1928 statt. Es hatten sich keine neuen Plaques gebildet und die Erscheinungen der Porokeratose zeigten genau das Bild wie bei der Aufnahme im Mai 1927. Es konnte nicht festgestellt werden, daß sich die kleineren Effloreszenzen vergrößert hätten oder daß ihre Verhornung weiter fortgeschritten wäre. In der Umgebung des Patienten wurde bei Eltern und Geschwistern keine ähnliche Erkrankung festgestellt.

Durch das klinische Bild, durch den histologischen Befund und den Verlauf der Krankheit ist wohl die Eindeutigkeit unseres Falles als Porokeratosis Mibelli bewiesen. Die scharf umrissenen Erkrankungsherde auf unveränderter Haut mit dem deutlich keratotisch excentrischen Walle sind so charakteristisch und so vollkommen identisch mit den von Mibelli und Respighi geschilderten Krankheitserscheinungen, daß die Diagnose als Porokeratosis für gesichert betrachtet werden kann. Bemerkenswert sind jedoch in unserem Falle jene kleineren Effloreszenzen, bei denen die Haut im Inneren beinahe keine Veränderung zeigt und besonders jede stärkere Hornbildung vermissen läßt, doch wird auch hier nicht die charakteristische Wallbildung vermißt und sie sind wohl als atypische Jugendformen oder Abortivformen der Krankheit zu deuten. Schon Sellei macht darauf aufmerksam, daß die Frühformen der Krankheit oft wesentlich von den durch Mibelli und Respighi geschilderten Erscheinungen abweichen und auch Gilchrist und Baisch bestätigen diese Wahrnehmung. So unterscheidet Gilchrist zwei Arten der Effloreszenzen:

1. Die 1 mm großen schmutzigbraunen Erhebungen, die bei Stecknadelkopfgröße eine Delle mit erhabenem Rand bilden und

2. größere Effloreszenzen (von Erbsengröße ab) die nur am Rande die hyperkeratotische Wallbildung zeigen.

Baisch dagegen unterscheidet drei Hauptformen:

1. die gewöhnliche Mibellische Form,

2. die Hallopeau'sche Form (ähnlich der 2. Form Gilchrist) und

3. die chevrile Form (kleinere Plaques mit rötlich verfärbter Haut und schwach ausgeprägtem Saum).

In ähnlicher Weise können auch wir bei unserem Falle mehrere von einander anscheinend verschiedene Erscheinungsformen unterscheiden.

1. Die mittleren erbsengroßen warzenartigen Plaques, bei denen im Inneren die Haut deutlich keratotisch verändert ist, die gegen die Mitte zu eine Einkerbung oder eine Delle zeigen und bei denen der Randwall stark zerrissen und hornartig ausgeprägt ist.

2. Die größeren bis 10 cm langen, landkartenähnlichen Figuren, bei denen nur der auffallende dachfirstartige Hornwall die Hauptkrankheitserscheinung bildet, während die Haut im Inneren nur schwach atrophisch erscheint, und

3. die verschieden großen, stecknadelkopf bis 6 mm großen, rundlichen, polygonalen Effloreszenzen, bei denen die Haut nur leicht livid gefärbt erscheint oder gar keine Veränderung zeigt und wobei der Randwall das Bild eines weißlichen, wenig angedeuteten Saumes darbietet.

Auch histologisch ist unser Krankheitsbild den von Mibelli geschilderten Fällen identisch. Wir finden die von ihm geforderte keratotische Veränderung des stratum corneum mit der abnormen Bildung von Hornzellen, welche sich eng aneinander verbinden und anhäufen. Wir finden eine angedeutete Atrophie des rete Malpighii und eine Häufung der Schweißdrüsen, sowie den Mangel an Talgdrüsen und Haarfollikeln.

Auch die leichten Entzündungserscheinungen in der cutis sind nachzuweisen und ebenso ist die keratotische Hornlamelle am Rande stets vorhanden.

Unser Befund weicht jedoch insoferne von dem Mibellis ab, als die Schweißdrüsenausführungsgänge keine Veränderung zeigen. Auf das Fehlen dieser von Mibelli geforderten Veränderung macht schon Respighii und Ducrey aufmerksam. Auch Wolf und Kullak können sie in ihren Fällen nicht nachweisen, und die neueren Autoren weisen einen Zusammenhang der Schweißdrüsen mit der Erkrankung völlig ab.

Fubach schließt aus seinem Falle, bei dem das Scrotum, der Penis und der Präputialinnensack außer Gesicht, Hals und Rücken von der Krankheit befallen war, daß es selbstverständlich erscheint, daß bei der Porokeratosis den poralen Öffnungen keine Bedeutung zugewiesen werden kann. Er teilt die Auffassung Respighiis und der Japaner, daß die Porokeratosis einen hyperplastischen oder keratotischen Vorgang darstellt, der sich allmählich unter Bildung eines deutlich hervorragenden keratotischen Walles centrifugal ausbreitet. Schweißporen oder Schweißdrüsenausführungsgänge spielen nach ihm weder ätiologisch noch pathogenetisch eine Rolle.

Reisner allerdings, Scholl und Bruch, Rasch und Wende konnten in ihren Fällen eine klare Beteiligung der Schweißdrüsen finden. Wir selbst konnten bei unserem Falle einen Beweis für diese oder jene Auffassung nicht finden. — Das Fehlen von Talgdrüsen und Haarfollikeln in unserem Krankheitsfalle kann sich allein aus der Lokalisation des Krankheitsherdes und der Jugend des Patienten erklären, sodaß auch hier nicht die Theorie Mibellis, daß bei dem keratotischen Prozeß die Follikel zugrundegehen müssen, bewiesen werden kann, was Josef und Kullak entschieden bestreiten.

Die Verbreitung der verschiedenen Plaques an der linken Hand, am linken Auge und am linken Fuße ist bei unserem Falle eine so streng halbseitige, daß eine gewiße Symmetrie in der Ausbildung der Krankheitserscheinung angenommen werden kann. Ähnlich beschreibt Scholl eine einseitige Lokalisation der Krankheit bei seinem Patienten. Nach den meisten Autoren jedoch werden alle Körperteile wahllos von der Krankheit befallen mit Ausnahme der Beugeseiten der Hand und der Fußsohle, die wohl stets verschont bleiben. Die Schleimhaut, deren Ergriffensein von Mibelli und anderen Autoren beschrieben wurde, ist bei unserem Falle frei von der Erkrankung. Eine Prädilektionsstelle der Hauterscheinungen scheinen die Außen- und Innenseiten der Finger sowie die Interdigitalfalten zu sein.

Die Itendität unseres Krankheitsbildes mit dem von Mibelli beschriebenen Fällen erscheint somit bewiesen zu sein. Die auffällige Keratosenbildung, die scharf umrissenen Erkrankungsherde auf unveränderter Hautgrundlage ohne entzündliche Erscheinung, hauptsächlich aber der stets ausgeprägte keratotische Wall ist für die Keratosis Mibelli eindeutig und charakteristisch. Besonders ist aber der histologische Befund eindeutig und mit keiner anderen Krankheit zu verwechseln.

Eine entfernte Ähnlichkeit könnte nur der Lichen ruber planus bilden, doch ist schon der Verlauf des Lichen ein völlig verschiedener, auch fehlt bei der Porokeratosis jede Spur von Entzündung und besonders die typische Knötchenbildung. Das Hauptunterscheidungsmerkmal bildet der excentrische keratotische Wall.

Auf die Ähnlichkeit der Krankheit mit gewöhnlichen Warzen hat schon Mibelli hingewiesen. Er und Respighi beschreiben eingehend den Unterschied bei

der Affektion. Wir weisen besonders darauf hin, daß bei unserem Krankheitsbilde jede Beteiligung des rete Malpighii fehlt, das bei den Warzen ständig verändert ist.

Von der Hauttuberkulose, im Besonderen von der Tuberkulosis cutis verrucosa wird unsere Krankheit abgegrenzt ebenfalls durch das Fehlen eines Entzündungsprozesses. Auch der Verlauf und der histologische Befund ergibt markante Unterschiede. Auch die Ichthyosis, als deren Varietät Majochi die Porokeratosis erklärt, dürfte leicht auszuschliesen sein. Schon die Lokalisation ist bei der Ichthyosis eine ganz andere und hauptsächlich fehlt die der Ichthyosis eigentümliche schwere Störung der Schweißdrüsensekretion. Nie wurde auch bei der Ichthyosis die excentrische Wallbildung beobachtet.

Über die Ursache unserer Erkrankung sind wir noch völlig im Unklaren. Durch die vorausgehenden Ausführungen wurde schon darauf hingewiesen, daß eine Störung der Schweißdrüsensekretion wohl nicht als sichere Grundlage des Krankheitsprozesses angenommen werden kann. Mibelli selbst kann dafür keine Beweise bringen und spricht sich auch darüber nicht näher aus. Respighi nimmt schon eine in der Epidermis gelegene unbekannte Ursache an und stützt sich darauf, daß die pathologischen Veränderungen, hauptsächlich in der Epidermis nnd nicht im Bindegewebe liegen. Welches diese Ursache ist, ist völlig unklar. Sie könnte wohl parasitär bedingt als auch trophoneurotischer Natur sein. Reisner neigt mit Respighi zu der Auffassung, daß Parasiten die Krankheit hervorufen, konnte jedoch trotz eingehender Untersuchungen nur das Vorkommen gewöhnlicher Hornbakterien nachweisen. Ähnliche fruchtlose Versuche unternahm Hodara. Bei unserem Falle spricht das jährliche Verschwinden und Erscheinen der Krankheit, das an die Jahreszeit gebunden erscheint, gegen

eine solche Auffassung. Diese Tatsache spricht auch gegen eine trophoneurotische Natur der Porokeratosis. Ebenso ist eine Abhängigkeit von wichtigeren Nervenstämmen zweifellos nicht gegeben. Die halbseitige Anordnung der Krankheitserscheinungen ist wohl eine zufällige. Wichtiger erscheint mir hiebei die Frage der Heredität. Wenn auch bei unserem Falle keine Erkrankung der Familienmitglieder bekannt ist, so bietet doch die Literatur so zahlreiche Fälle von hereditärer Belastung, daß wir sie nicht unerwähnt lassen können. Respighi findet bei mehreren Familienmitgliedern dieselbe Erkrankung, Selley, Pawlow, Wrigt, nehmen eine Vererbung an. Reisner beschreibt die Erkrankung eines Bruders, Nihawna die des Vaters und beider Schwestern. Mali Polo beschreibt drei Krankheitsfälle in einer Familie, Gilchrist berichtet über Erkrankung von 11 Familienmitgliedern und Paseno-Mailand konnte in einer genauen Familienanamnese 26 von 37 Mitgliedern als an der Porokeratosis Mibelli erkrankt finden. Damit dürfte nachgewiesen sein, daß sich die Porokeratosis Mibelli, wenn sie nicht auch vererbt wird, so doch häufig in derselben Familie wiederfindet. Es ist anzunehmen daß zum Mindesten die Veranlagung zu der Krankheit auf die Nachkommenschaft übertragen wird. Es ergibt sich hiebei eine gewisse Ähnlichkeit mit der großen Gruppe der Nävi, auf die schon Mibelli hinweist. Truffi und die meisten neueren Autoren, darunter hauptsächlich die Japaner und auch Bruch und Hirsch rechnen auch die Porokeratosis unter die Krankheitsbilder der Nävi. Gegen diese Auffassung spricht allerdings das jährliche Verschwinden der Erscheinungen bei unserem Falle.

Das erste Auftreten der Krankheit ist bei unserem Patienten, ähnlich wie bei den meisten beschriebenen Krankheitsfällen, in der frühesten Kindheit bemerkt

worden. Die von Mibelli und Respighi beschriebenen Fälle, ebenso die von Josef, Hutchins, Bruch und Hirsch gingen in ihrem Ursprung auf die früheste Jugend zurück, doch ist das Auftreten auch in späterem Lebensalter vielfach beschrieben. Arndt und Gilchrist finden die ersten Krankheitserscheinungen bei ihren Patienten im 5. Lebensjahre, Selley im 8. Lebensjahre, Mibelli jun. berichtet von einer Patientin, die erst mit 50 Jahren die Hautveränderungen bemerkte. Die beiden Fälle von Nohowara entwickelten sich auch erst im 6. Lebensjahrzent und Popper's Patient zeigt erst das 64. Lebensjahr als Krankheitsbeginn an.

Der Verlauf der Krankheit ist ein ungemein langsamer und hartnäckiger. Alle beschriebenen Fälle der Literatur erstrecken sich über Jahre, ja Jahrzehnte und so müssen wir unsere Krankheit noch als Jugendform betrachten. Wenn wir die Vorgeschichte bei unserem Patienten näher verfolgen, so sehen wir die auffallende Tatsache, daß sie sich alljährlich im Frühjahr anscheinend von neuem wieder bildet, um im Winter spurlos zu verschwinden. Diese Abhängigkeit von der Jahreszeit wurde noch in keinem früheren Falle beobachtet. Wohl beschreibt Hodara eine Spontanheilung und auch Reisner gibt an, daß im ersten Jahre die Krankheit bei seiner Patientin wieder spurlos verschwand. Doch sehen wir bei allen anderen Autoren, daß die Krankheit im Allgemeinen keine Rückbildung der einmal gebildeten Effloreszenzen kennt. Wir wollen von einem nicht ganz typischen Fall von Milian und Lefebre absehen, bei dem die Diagnose nicht ganz gesichert erscheint, wo sich aber 4 wöchentlich die Hornmassen abstießen und wieder von neuem bildeten. Worauf dieser scheinbar regelmäßige intermittierende Verlauf sich gründet, ist nicht zu erklären. Er legt nur die Vermutung nahe, daß doch die Schweißdrüsensekretion in gewissem Zusammenhange mit den Krank-

heitserscheinungen stehen. Denn naturgemäß wird bei Eintritt der wärmeren Jahreszeit die Sekretion der Schweißdrüsen erhöht und nach den Angaben der Mutter traten die Erscheinungen desto früher und stärker auf, je wärmer und sonnenreicher das Frühjahr war.

Therapeutisch ist die Krankheit wenig beeinflußbar. Nach dem Beispiel von Hodara Menahem-Konstantinopel, der gute Erfolge und glatte Heilung in drei Monaten mit Sublimatkollodium hatte, versuchten wir auch bei unserem Falle Bepinselungen mit 5%igem Sublimatkollodium. Es muß zugestanden werden, daß die keratotischen Prozesse durch diese Behandlung verhältnismäßig rasch sich abstießen und eine scheinbare Heilung erzielt wurde, doch ein endgültiger Erfolg blieb ihr versagt, denn nach kurzer Zeit wurde ein Wiederauftreten der Krankheit beobachtet. Diese therapeutische Machtlosigkeit wird von allen Autoren angegeben. Versuche mit erweichenden Salicylsalben, mit Kohlensäureschneebehandlung, mit Röntgenbestrahlungen blieben erfolglos. Das einzige Mittel zur Beseitigung der Krankheitsherde erscheint eine tiefe Excision und wie Reisner, so konnten auch wir beobachten, daß ein genügend tief ausgeschnittener Herd sich nicht wieder von Neuem bildet.

Die Prognose der Krankheit ist quod sanationem ungünstig zu stellen, quoad vitam dagegen günstig. Bei der langen Dauer der Krankheit und bei der häufig ungünstigen Lokalisation an Beinen und Händen bringt die Krankheit starke Arbeitsbeschränkung mit sich und verhindert die Ausübung zahlreicher Berufe.

Zusammenfassung:

Wenn wir die Schlußfolgerung aus unserem Falle mit den Ergebnissen der früheren Untersuchungen vergleichend zusammenfassen, so finden wir:

1. Die Porokeratosis Mibelli ist eine charakteristische selbständige Hauterkrankung, die ausgezeichnet ist durch die Bildung eines excentrischen, keratotischen Walles auf normaler Hautunterlage, wobei die Haut im Innern verhornt oder wenig verändert erscheint. Die Größe der einzelnen Affektionen kann schwanken von 1 Millimeter bis 15 Centimeter.

2. Histologisch ist die Verdickung und vermehrte Verhornung des Stratum Corneum, sowie die Bildung einer keratotischen Randleiste beweisend. Die Bedeutung der Schweißdrüsen, welche häufig Veränderungen oder Vermehrungen zeigen, ist nicht eindeutig geklärt. Ein Zugrundegehen der Talgdrüsen und Haarfollikel in den Krankheitsprozessen ist nicht notwendig.

3. Die Vererbbarkeit mindestens der Disposition zur Krankheit ist anzunehmen.

4. Die Entstehung der Krankheit ist unbekannt.

5. Die Abhängigkeit der Krankheit von der Jahreszeit, ihr jährliches Entstehen und Verschwinden widerlegt die Auffassung der meisten neueren Autoren, daß die Porokeratosis Mibelli zur Gruppe der Nävi zu rechnen ist, wenn auch eine symmetrische Anordnung der Krankheitserscheinungen häufig ist.

6. Initialformen, wie sie Respighi und Mibelli als charakteristisch verlangen, fehlen bei unserem Falle, obwohl der Prozeß noch verhältnismässig jung ist.

7. Die Therapie ist abgesehen von genügend tiefer Excision machtlos. Zur symptomatischen Behandlung ist die Anwendung von 5%igen Sublimatkollodium zu empfehlen.

Am Schluße meiner Ausführungen obliegt mir die angenehme Pflicht, Herrn Universitätsprofessor Dr. Leo Hauck, Leiter der Universitätshautklinik Erlangen, sowie Herrn Oberarzt Dr. J. Dietel derselben Klinik, für die gütige Überlassung des interessanten Falles und ihr wohlwollendes Entgegenkommen meinen aufrichtigsten Dank auszusprechen.

Literatur.

Mibelli, V., Beitrag zum Studium der Hyperkeratosen der Knäueldrüsengänge. Monatsheft für praktische Dermatologie Bd. XVII, 1893.

— Forme non commune de Kératodermie „Porokeratosis". Internationaler Atlas seltener Hautkrankheiten, Heft 9, 1893.

— Über einen Fall von Porokeratosis mit Lokalisation im Munde und an der Glans. Archiv für Dermatologie und Syphilis, Band 47.

Respighi, E., Über eine noch nicht beschriebene Hyperkeratose. Monatshefte für praktische Dermatologie, Bd. XVII, 1894.

Reisner, A., Ein Fall von Porokeratosis. Inaugural-Dissertation, Straßburg 1896.

Kullak, H., Über Porokeratosis. Inaugeral-Dissertation Rostock 1900.

Sellei, Ein Fall von Porokeratosis. Dermatologische Wochenschrift Nr. 16, 1919.

Scholl, K., Ein halbseitig lokalisierter Fall von Porokeratosis Mibelli. Dermatologische Wochenschrift 1927.

Bruch und Hirsch, Über Porokeratosis Mibelli. Dermatologische Wochenschrift Bd. 29. Heft 4.

Unna, Histopathologie der Hautkrankheiten. Berlin 1894.

Rieke, E., Handbuch der Haut- und Geschlechtskrankheiten.

Hodara, Menahem, Ein Fall von Porokeratosis Mibelli. Dermatologische Wochenschrift Bd. 73 Nr. 40.

— Histologische Untersuchung eines Falles von Porokeratosis Mibelli. Dermatologische Wochenschrift Bd. 77.

Dücrey und Respighi, Über Porokeratosis. Dermatologische Wochenschrift Bd. 46.

Josef, Max, Über Porokeratosis. Archiv für Dermatologie und Syphlis. Bd. 39.

Tomasoli und Mayochi, Über Porokeratosis Mibilli. Dermatologische Monatshefte. Bd. 22.

Lebenslauf.

Ich wurde geboren am 9. Oktober 1889 als Sohn der Bezirksingenieurseheleute Rudolf und Anna Bauer, geb. Schunk zu München. Besuchte die Volksschulen in Kötzting und Neuburg a. D., das humanistische Gymnasium in Neuburg a. D., welches ich im Jahre 1909 absolvierte. Vom Jahre 1909 bis 1914 oblag ich dem Studium der Medizin an den Universitäten München und Erlangen. Von 1914 bis 1918 war ich im Felde. 1919 bestand ich das medizinische Staatsexamen an der Universität München und erhielt im gleichen Jahre die Approbation. Von 1919—1920 war ich als Assistent am Krankenhause Regensburg tätig und ließ mich im Juni 1920 in Köfering bei Regensburg als praktischer Arzt nieder. Seit dieser Zeit bin ich in Köfering als praktischer Arzt und Reichsbahnarzt tätig.